L. 606 - 5.

D. FR. KEPPLER
PALAZZO BARBARIGO
DELLA TERRAZZA
VENEZIA

262.

Nervendehnung, Neurektomie

und

Nervennaht.

Ein Beitrag zur Nervenchirurgie

von

Dr. Hildebrandt,

prakt. Arzt.

Berlin 1884.

Verlag von Theodor Fischer's medicinischer Buchhandlung,

NW., Dorotheenstrasse 8.

19. 4. 100

MAR 1 1 1922

MAR 1 1 1922

I. Nervendehnung.

1. Geschichte.

Th. Billroth veröffentlichte im Jahre 1872*) die Geschichte eines Falles von epileptischen Anfällen nach Quetschung des rechten Nervus ischiadicus, die er durch Nervendehnung heilte. Es handelte sich um einen jungen Mann, welcher sich durch Fall eine Quetschung des genannten Nerven zuzog; dieser Quetschung folgten anfangs gewisse Contractionen in der betreffenden Extremität, nach einigen Wochen vollständige, sehr complicirte, zum Theil mit Bewusstlosigkeit verbundene Krampfanfälle sämmtlicher Körpermuskeln, die zeitweise typisch, scheinbar spontan auftraten, indess auch durch Berührung einiger Wirbelfortsätze, Druck auf den Ischiadicus im ganzen Verlaufe, Druck auf die Wadenmuskeln etc. theils unvollständig, theils vollständig hervorgerufen werden konnten.

Die Verletzung enstand durch das Zusammenbrechen einer Leiter, von der der Betroffene, ein ungarischer Ministerialbeamter, mit einem Aktenbündel von sechzig Pfund Gewicht belastet, mit der rechten Gesässhälfte auf eine Tischecke, von da auf den Zimmerboden fiel, während das Bündel auf seine Hoden stürzte. Ein Arzt, sein Bruder, stellte die Diagnose auf Beckenfissur, Quetschung und Irritation des Nervus ischiadicus am Tuber Ischii. In der neunten Woche nach der Verletzung trat bedeutendes Zittern und krampfhafte Bewegung des rechten Beines ein, welche Erscheinung bis zum folgenden Tage Morgens 11 Uhr fortdauerte, zu welcher Zeit das Bein stark nach hinten und oben geworfen und dann im höchsten Grade abducirt wurde; darauf folgte Bewusstlosigkeit, Krampf der Respirationsmuskeln etwa fünf Minuten lang, dann Ruhe und Rückkehr des Bewusstseins. Diese Anfälle kehrten in gesteigerter Intensität trotz aller äusseren und inneren Mittel wieder. Billroth hatte am 18. Mai, ein Vierteljahr nach dem Fall, bei der ersten Untersuchung des Patienten Gelegenheit, einen solchen zu beobachten, von dem er sagt, dass die geübte Feder eines begabten Novellisten dazu gehöre, um dem Leser einen richtigen Eindruck davon zu machen. Die regelmässige Aufeinanderfolge der Erscheinungen, die furchtbare Kraftentwickelung der coordinirt wirkenden Muskelgruppen machte den Eindruck, als wenn bei

*) Archiv für klinische Chirurgie, Band XIII, pag. 379—395.

einem künstlichen Automaten, dessen Glieder durch Federwirkung und geschickte Hemmungen in regelmässige Bewegung gesetzt werden sollen, die Feder plötzlich reisst und nun alle Bewegungen hintereinander ohne alle Hemmung blitzschnell ablaufen. Der ganze motorische Apparat des Rückenmarks entlud sich ohne Hemmung, er schnurrte ab, wie eine Uhr, deren Feder reisst. Man musste Respect bekommen vor dieser Maschinerie, es war, als ob der Teufel los sei in diesem Rückenmark.

Angesichts der Experimente Brown Sequards über die Erzeugung von Reflexepilepsie bei Meerschweinchen durch Verletzung des Nervus ischiadicus, die Westphal in ihrer Richtigkeit bestätigt hatte*), kam Billroth auf die Idee, den vielleicht durch ein spitzes Osteophyt oder einen scharfen Knochenrand gereizten Ischiadicus operativ zu befreien; allerdings kostete ihm der Entschluss manch harten Kampf mit seinem chirurgischen Gewissen.

Erst am 5. Juli legte er in der Chloroformnarkose durch einen acht Zoll langen Schnitt den Ischiadicus zwischen rechtem Tuber Ischii und Trochanter frei, löste ihn aus seiner Umgebung und verfolgte ihn bis in die unteren Foramina sacralia. Nirgends fand er eine Abnormität am Nerven oder in seiner Nähe.

Die Wunde, welche am siebenzehnten Tage nach der Operation nach unten wegen Eiterung um sechs Zoll verlängert werden musste, heilte nach etwa einem Jahre. Die Krämpfe traten wohl einige Male wieder ein, aber nie wieder in der früheren Intensität; schliesslich blieben sie fort, so dass der Patient am 15. October 1869 von seinem Leiden befreit aus der Klinik Billroths entlassen werden konnte.

Wenn auch Billroth nach dem Gesagten weit entfernt davon war, eine Nervendehnung im heutigen Sinne zu machen, ihn vielmehr ganz andere Gesichtspunkte leiteten, so bleibt ihm doch immer das Verdienst, darauf hingewiesen zu haben, dass die Manipulationen mit dem Nerven vielleicht das Leiden beseitigt hätten. Es konnte daher nicht fehlen, dass Professor von Nussbaum**) bei Veröffentlichung der Blosslegung und Dehnung der Rückenmarksnerven der Billrothschen Operation gedachte, welche in Verbindung mit einer Ellbogengelenkresection, bei der durch starke Dehnung des Nervus ulnaris schmerzhafte Contracturen des 4. und 5. Fingers beseitigt wurden, ihn zu seiner ersten Nervendehnung veranlasste. Ermuthigt durch das glückliche Resultat derselben, schlug er vor, Lähmungen, Neuralgien und Krämpfe durch Blosslegung und Dehnung der betreffenden Nerven in Angriff zu nehmen, selbst wenn die Ursache keine rein peripherische wäre. Dr. Gärtner in Stuttgart folgte alsbald mit einer Nervendehnung des Plexus brachialis, ebenfalls mit vorzüglichem Erfolg in Bezug auf die intensiven

*) Berliner klinische Wochenschrift 1871, No. 38 und 39.
**) Deutsche Zeitschrift für Chirurgie 1872.

Schmerzen im Bereich desselben. Leider starb die Patientin in Folge einer Arrosion der Vena jugularis.

Nur wenige Chirurgen folgten in den nächsten Jahren, so dass Vogt*) erst zwölf Fälle im Jahre 1877 zu sammeln vermochte. Seither aber ist die Operation unter dem Einfluss der antiseptischen Wundbehandlung so häufig, manchmal freilich auf die lächerlichsten Indicationen hin, gemacht worden, dass im Jahre 1881 Dr. Christian Fenger und E. W. Lee in Chicago nicht weniger als 97 Fälle aufzählen,**) darunter zwei von mir ausgeführte Dehnungen, zu welchen ich noch 12 aus verschiedenen Indicationen von mir gemachte hinzufügen kann. Fast in allen medicinischen Zeitschriften finden sich casuistische Beiträge, ja die Tagespresse posaunte ihr Lob bezüglich der Tabes, ob zum Vortheil der Operation, ist sehr fraglich; denn eine grosse Anzahl Tabiker drang in Folge dessen auf dieselbe, um nur zu bald bitter getäuscht zu werden. Am längsten sträubten sich unsere westlichen Nachbaren gegen sie. J. A. Fort nannte sie gelegentlich eines Referats über Nervendehnung bei Ischias, von John Cheyne in Edinburgh 1877 ausgeführt, une opération cruelle. Indessen haben unter Anderen Debove, H. d'Ollier und Gilette sie dennoch in Anwendung gebracht.

2. Ausführung.

Wie bei allen Operationen ist auch selbstverständlich bei der Nervendehnung die strengste Antiseptik conditio sine qua non. Der Instrumentenapparat ist sehr einfach: Ein Scalpell, eine Hakenpincette, Wundhaken, Hohlsonde, Scheere und Nähzeug. Man legt durch Schnitte, wenn möglich, in der Längsrichtung des Nerven und durch stumpfes Präpariren mit dem Scalpellstiel diesen so weit bloss, dass er sich frei in seiner Scheide präsentirt. Diese wird mit einer Hakenpincette vorsichtig gefasst und ein Kegel abgehoben, der mit dem Messer abgeschnitten wird. Auf einer eingeschobenen Hohlsonde wird sie gespalten und vom Nerven stumpf abpräparirt. Sollte es sich dabei herausstellen, dass die Scheide mit dem Nerven fest verwachsen ist, so ist es zweckmässiger, den Nerven mit der Scheide zu dehnen. Denn welchen Effect sollte es haben, den Nerven eine Strecke weit herauszupräpariren, da vermuthlich die Scheide vom Austritt bis an die feineren Verzweigungen verwachsen ist, der Zug also doch immer Nerv und Scheide in toto trifft. Ich habe daher zumal bei kleineren Nerven, wie den Intercostales, den Nerven garnicht aus der Scheide herausgenommen, sondern in toto gedehnt und augenblicklichen Erfolg gehabt. Präparirt

*) Vogt, Die Nervendehnung als Operation in der chirurgischen Praxis. 1877.

**) Nerve-Stretching, select topics of modern surgery, illustrated by cases from the hospital service and private practice, reprinted from the Journal of nervous and mental Disease, Vol. VIII, No. 2, April 1881.

man ihn dennoch frei, so vermeide man es möglichst, ihn weit aus der Wunde herauszuheben. Man lässt die Scheide mit Haken auseinander halten, fasst den Nerven mit Daumen und Zeigefinger und zieht in centrifugaler, wie centripetaler Richtung mehrere Male ziemlich kräftig. Ihn mit Hülfe des untergeschobenen Zeigefingers aus der Wunde herauszuheben und dann erst zu dehnen, habe ich, wenn irgend möglich, unterlassen, seit ich bei diesem Verfahren bei einem Tabiker um beide Ischiadici ein acutpurulentes Oedem auftreten sah. Es hatten sich bei dem Herausheben der Nerven in dem sehr laxen intermusculären Bindegewebe Hohlräume gebildet, in die hinein Luft aspirirt wurde, welche die Infectionserreger mitgeschleppt hatte. Denn anders konnte ich mir nicht erklären, dass die Entzündung nicht an der Wunde unterhalb der Glutaealfalte begonnen hatte, sondern fast im unteren Drittel des Oberschenkels, wohin beim Ausgiessen der Wunden nach Beendigung der Operation Karbolwasser wahrscheinlich garnicht hindrang. Ich selber und meine Assistenten, sowie der Patient waren gründlich desinficirt.

Seitdem habe ich acht Dehnungen in der oben beschriebenen Weise gemacht, die ausnahmslos per primam heilten.

Der Nerv liegt nach der Dehnung meist geschlängelt da. In dieser Schlängelung hat man den besten Maassstab, ob man einen genügend kräftigen Zug ausgeübt hat. Wenn man nach jeder Richtung, aber am centralen Theil stärker als am peripherischen, einige Tractionen gemacht hat, lässt man den Nerv los. Bildet er die Schlängelung, so hat man genügend gedehnt, liegt er ebenso gerade noch da, wie vorher, so muss man einen stärkeren Zug ausüben. Nach gründlicher Auswaschung wird die Wunde mit tiefen und oberflächlichen Nähten geschlossen und drainirt. Ich habe indess bei mehreren Dehnungen garnicht Drains eingelegt und vollständige Heilung per primam erzielt. Nach dem Nähen habe ich in den letzten acht Fällen stets Jodoform aufgestreut und darüber trockene Salicylwatte gelegt. Mit Ausnahme des oben erwähnten Falles, der nach zwei Monaten zur Heilung kam, fand stets primäre Vereinigung statt, meist unter zwei Verbänden.

3. Indicationen.

a. Die Nervendehnung ist indicirt bei Sensibilitätsstörungen peripherischen Ursprungs, bei motorischen nur, wenn sie mit Sensibilitätsstörungen verbunden sind und nachweisbar peripherische Ursachen haben.
b. Ferner ist sie bei Reflexepilepsie auszuführen, soweit diese von den Nerven der Extremitäten, des Stammes und des Kopfes ausgehen.
c. Endlich ist sie bei traumatischem Tetanus, je eher je besser, zu machen.

Man hüte sich dagegen, die Nervendehnung bei Sensibili-

täts- und Motilitätsstörungen centralen Ursprungs zu machen, besonders bei Tabes und Paralysis agitans. Denn bis heute ist noch kein Fall geheilt und die erzielten Besserungen sind wieder zurückgegangen, manchem Tabiker ist aber erheblicher Schaden zugefügt worden. Was nützen geistreiche Raisonnements, Redensarten wie: „Die Nervendehnung kann versucht werden, dürfte erfolgreich sein etc.“ Am grünen Tisch kann Chirurgie nicht getrieben werden. Einen Nutzen haben wir diesen Raisonnements allerdings zu verdanken und der soll nicht verschwiegen werden. Sie haben Manchen verleitet, auf die lächerlichsten Indicationen hin zu dehnen und haben dadurch sichtend und klärend gewirkt. Wenn man sich genau an die oben festgestellten Indicationen hält, wird man sicher sein, nur Segen zu stiften.

4. Die Dehnungsstellen der Nerven.

Je näher am Centrum gedehnt wird, desto sicherer ist die Aussicht auf Erfolg, je weiter entfernt von demselben, um so zweifelhafter. Auf der Nichtbeachtung dieses Erfahrungssatzes beruhen gewiss eine Anzahl von Misserfolgen, die von weiteren Arbeiten den Einen oder Anderen zurückgeschreckt haben. Ich bin überzeugt, dass ein Misserfolg, den ich bei Reflexepilepsie hatte, darauf beruht, dass ich Tibialis und Peronaeus in der fossa poplitaea dehnte, statt den Stamm unterhalb der Glutaealfalte blosszulegen.

Nervus supraorbitalis.

Nach Abrasiren der Augenbraue wird ein Schnitt längs des Margo supraorbitalis ½ Centim. von der Nasenwurzel beginnend 3 Centim. nach Aussen vorsichtig geführt. Hat man den Musculus orbicularis erreicht, so sieht man alsbald den Nerven unter seinem oberen Rande hervorkommen. Man kann ihn an dieser Stelle sofort dehnen, oder den Orbicularis herabziehen, die Insertion der Fascia tarsoorbitalis spalten, und den Nerven nach Herabziehen des Levator palpebrae superioris in der Augenhöhle freilegen, wo er mit einem stumpfen, breiten Häkchen gedehnt wird. Nach sorgfältiger antiseptischer Reinigung der Wunde wird diese genau durch Nähte verschlossen und ein Druckverband aufgelegt. Wegen Neuralgien ist die Operation siebenmal gemacht worden, darunter viermal mit Erfolg, dreimal ohne Erfolg, einmal bei doppelseitiger Operation mit Recidiv auf einer Seite.*)

Nervus infraorbitalis.

Ein Längsschnitt am Margo infraorbitalis trennt die Weichtheile in einer Länge von 4 Centim. bis auf den Knochen. Mit

*) Ich halte mich an die Zusammenstellung der Herren Dr. Fenger und Lee (Journal of Nervous and mental Disease, Vol. VIII No. 2, April 1881).

einem Elevatorium wird die Periorbita von der unteren Orbitalwand abgehoben, bis man den Anfang des Canalis infraorbitalis klar sieht. Mit Hülfe des Wagner'schen Hohlhebels (Tafel I) erkennt man hier den Nerven als ein weisses Band neben der röthlichen Arterie. Mit einem stumpfen Haken wird er emporgehoben und gedehnt. Nach sorgfältiger Ausspülung der Wunde wird diese genäht und durch einen Druckverband geschlossen gehalten. Man kann auch den Nerven in seinem Kanal so dehnen, dass man nach Ausführung des eben geschilderten Verfahrens durch einen 2 Centim. nach unten durch die Backe geführten Schnitt den Austritt des Nerven aus dem Foramen infraorbitale freilegt und ihn hier durch ein untergeschobenes Häkchen isolirt. Durch abwechselnden Zug an dieser Stelle und am Eintritt in den Canalis infraorbitalis dehnt man ihn nach beiden Richtungen.

Fünfmal wurde der Nerv wegen Neuralgie gedehnt, viermal mit Erfolg, einmal ohne Erfolg. Der letzte Fall betrifft einen siebenzigjährigen Patienten T. Graingers*), der neben heftiger Neuralgie im linken Infraorbitalis klonische Krämpfe der Gesichtsmuskeln derselben Seite hatte. Der Nervus infraorbitalis wurde gedehnt, später sogar durchschnitten — ohne Erfolg, bis schliesslich der Mentalis gedehnt wurde, wodurch das Uebel dauernd beseitigt wurde.

Nervus inframaxillaris.**)

Der Mundwinkel wird stark nach Aussen gezogen, die Mundschleimhaut parallel und etwas nach hinten und innen von dem vorderen Rande des aufsteigenden Kieferastes durchschnitten. Es präsentirt sich dann der Musculus pterygoideus internus. Oberhalb desselben fühlt man die Lingula, an der der Finger den Nerven als härtlichen runden Strang deutlich fühlt. Man zieht ihn mit einem stumpfen Häkchen hervor und dehnt ihn. In derselben Weise wie beim Nervus infraorbitalis kann man ihn ausserdem noch am Foramen mentale und zwar vom Munde aus freilegen. Mit einem horizontalen Schnitte unterhalb des unteren Eckzahnes trennt man die Unterlippe vom Unterkiefer bis auf das Periost, hebelt es mit einem Raspatorium soweit ab, dass man den Austritt des Nerven aus den Foramen infraorbitale übersieht und macht auch hier mehrere Tractionen centrifugal. Die Wunden im Munde werden vernäht und mit Jodoformgaze bedeckt.

Entsprechend der Lücke'schen Neurektomie (s. u.) kann man die Dehnung des Nervus inframaxillaris von Aussen her machen am hängenden Kopf. Der Schnitt wird $1^1/_2$ Centim. oberhalb des Kieferwinkels am aufsteigenden Kieferast beginnend bis zur Art. maxillaris externa fortgeführt, indem man sämmtliche Weichtheile bis auf den Knochen spaltet. Das Periost

*) Petersburger med. Wochenschrift 1879, No. 49.
**) Menzel, Archiv für klinische Chirurgie, Band XIII.

wird von der Innenseite abgehoben, die Sehne des Pterygoideus internus durchgeschnitten und die Lingula freigelegt. Den Nerven holt man mit einem stumpfen Häkchen hervor und dehnt ihn. Die Wunde wird nach gehöriger Desinfection genäht, ein kleines Drainrohr eingelegt, darüber der antiseptische Verband.

Nervus lingualis.

Tafel V.

Die Zunge wird mit einem Zügel gefasst und stark nach vorn und seitwärts gezogen. Vor dem letzten Backzahn wird die Scheimhaut am Uebergang der Zunge in den Mundhöhlenboden incidirt. Der Nerv, den man bei mageren Individuen weisslich durchschimmern sieht, wird hervorgezogen und gedehnt. Die Wunde wird genäht und mit Jodoformgaze belegt.

Wenn man bedenkt, wie stark die beiden letzten Nerven, bei denen bisher nur die Neurektomie gemacht worden ist, hervorgezerrt werden, so dass ein 2—3 Centim. langes Stück entfernt werden kann, so wird man zugeben müssen, dass der Effect auf den centralen Theil durchaus dem einer Nervendehnung gleichkommt.

Nervus facialis.

Tafel IV.

Man bedient sich am bequemsten der Hüter'schen Methode. Durch einen Längsschnitt am hinteren Kieferrande wird die Fascia parotidea freigelegt, nach deren Durchschneidung man an die Parotis gelangt. Vorsichtig präparirt man hindurch, bis man den Ramus inferior des Nervus facialis zu Gesicht bekommt. Diesen verfolgt man rückwärts bis zur Theilungsstelle des Stammes. Hier dehnt man besonders peripher sehr vorsichtig, denn nur zu leicht entstehen Paresen. Bei sechs Patienten wurde wegen Facialiskrampf die Dehnung gemacht. Der Erfolg war jedes Mal ein ausgezeichneter bezüglich der Krämpfe, aber jedesmal trat Parese von verschieden langer Dauer ein.*)

Plexus cervicalis.

Tafel VII.

Nachdem man den Kopf stark nach der entgegengesetzten Seite gebogen hat, wird in der Mitte des Musculus Sternocleidomastoideus ein Schnitt am hinteren Rande von 6 Centim. Länge gemacht. Nach Durchtrennung einiger Fasern des Platysma myoides, sieht man durch die Fascie den starken Nervus auricularis magnus durchschimmern. Nach Durchtrennung der Fascie

*) Berliner med. Wochenschrift. (Sitzungsbericht der med. Gesellschaft vom 31. October 1881.)

zieht man den Sternocleidomastoideus nach vorn und geht, indem man dem Nervus auricularis magnus folgt, stumpf praeparirend in die Tiefe zwischen Scalenus anticus und medius. Man kommt zuerst auf den Cervicalis tertius, den man dehnt; $1^1/_2$ Centim. unterhalb desselben findet man den Quartus, von dem vorn der Phrenicus abgeht, nach hinten die Nervi supraclaviculares.

An derselben Stelle wird der Accessorius Willisii freigelegt; er zieht als ein starker Strang auf dem Scalenus medius diesen schräg kreuzend nach hinten unten.

Man legt nach Desinfection der Wunde in den unteren Winkel ein kurzes Drainrohr, das an der Haut befestigt wird, und legt einen Occlusivverband an.

Der Plexus cervicalis wurde von Nussbaum zwei Mal mit vorzüglichem Erfolg gedehnt; sechs Dehnungen des Accessorius Willisii wegen krampfhaften Torticollis brachten nur in einem Falle dauernde Hülfe*).

Plexus brachialis.

Tafel VI.

Nachdem man den Kopf auf die entgegengesetzte Seite gezogen und den Arm stark herabgedrückt hat, wird ein Hautschnitt vom äusseren Rande des Sternocleidomestoideus bis zum äusseren Drittel der Clavicula gemacht, der überall 1 Centim. von dieser entfernt bleibt. Man durchtrennt das Platysma und zieht alsbald die Vena transversa scapulae mit einem stumpfen Haken nach oben. Die Fascia colli superficialis wird durchtrennt und das meist reichliche Fettgewebe stumpf durchsetzt. Sobald man den Omohyoideus erreicht hat, wird er nach unten gezogen. Hinter ihm fühlt man den Plexus brachialis, von lockerem Bindegewebe umgeben. Man legt ihn mit Pincette und Finger möglichst frei, lässt dabei den Arm erheben, um seine Spannung zu vermindern, und dehnt ihn. Nach gehöriger Reinigung der Wunde wird sie vorsichtig genäht und ein dicker aseptischer Wattebausch, der die Wundränder stark aneinander drückt, aufgelegt und gut befestigt.

Ich habe in dieser Weise zweimal operirt und prima intentio erreicht**). Ausserdem wurde viermal wegen Neuralgien, dreimal wegen schmerzhafter Contracturen verschiedener Armmuskeln, zweimal wegen Tetanus traumaticus, einmal wegen Neuralgie bei Tabes gedehnt***).

Von den Neuralgien und schmerzhaften Contracturen wurden mit Einschluss meiner beiden Fälle je fünf und zwei geheilt, letztere insofern, als der Schmerz verschwand, Vogt heilte

*) Fenger und Lee. L. c.
**) Deutsche med. Wochenschrift 1880, No. 36.
***) Fenger und Lee. L. c.

einen Tetanus; ob der letzte Fall (Esmarch) ein bleibendes Resultat geliefert hat, ist nach Analogie anderer Fälle sehr zu bezweifeln.

Nervi intercostales.

Man schneidet auf den unteren Rand einer Rippe 5 Centim. lateralwärts von der Wirbelsäule ein und löst in einer Ausdehnung von 5 Centim. den betreffenden Musc. intercostalis externus von jenem. Man findet zwischen den beiden Intercostales zuerst die Arterie, die man bei Seite zieht, und darunter den ziemlich derben Nerven.

Wegen Intercostalneuralgie machte Nussbaum die Dehnung des 8., 9. und 10. Nervus intercostalis dort, wo sie neben dem Rectus abdominis hervorkommen. Der Erfolg war, wie zu erwarten, ein ganz vorübergehender, weil die Dehnung zu peripher war. Mir erging es ähnlich mit einem Arbeiter, der bei jeder anstrengenden Bewegung im rechten Hypochondrium blitzartig auftretende rasende Schmerzen bekam, die nach kaum einer Minute vergingen, und mehrere Aerzte in Magdeburg veranlasst hatten, Gallensteinkolik zu diagnosticiren. Ich dehnte ihm zuerst den ersten und zweiten Nervus abdominalis externus, wo sie unter den Zacken des Serratus anticus major hervorkommen, nur mit ganz vorübergehendem Erfolg. In einer zweiten Sitzung legte ich den 8. und 9. Intercostalis am Rücken bloss und dehnte. Der Erfolg war ein unmittelbarer. Bisjetzt, 2 Jahre nach der Operation, ist kein Recidiv aufgetreten. Dieser, wie auch Nussbaum's Fall, zeigt klar, dass man von der Regel, möglichst nahe dem Ursprung zu dehnen, nicht ungestraft abgehen darf.

Nervus radialis.

Man findet ihn an der hinteren Seite des Oberarms, wenn man unterhalb der Insertion des Musculus deltoideus zwischen dieser und dem Triceps einschneidet. Da sein Verlauf ein constanter ist, wird man hier nie fehl gehen; anders beim

Nervus medianus,

den man gewöhnlich im Sulcus bicipitalis internus sehr leicht finden kann, der aber auch seine sämmtliche Fasern dem Nervus musculocutaneus abgeben kann, während neben der Arteria brachialis nur ein schwaches Fädchen herabläuft.

Nervus ulnaris

ist oberhalb des Ellbogengelenks in der Verlängerung einer Linie bloszulegen, welche zwischen Olecranon und Epicondylus internus senkrecht nach dem Schultergelenk ziehend gedacht wird. Von den 3 Hauptnerven des Armes ist der Medianus am häufigsten gedehnt worden, theils allein, theils zugleich mit

den andern*) wegen Neuralgien nach Wunden dreimal, darunter zweimal mit Erfolg, wegen Reflexepilepsie einmal, mit bedeutender Besserung, wegen Tetanus viermal mit drei Erfolgen. Der Ulnaris wurde von Vogt wegen Neuralgie in Folge einer den Nerven drückenden Narbe mit augenblicklichem Erfolg gedehnt, von Czerny wegen Epilepsie ohne Erfolg, wegen Neuralgie von mir mit Erfolg.

Muralt dehnte den Radialis wegen Lähmung nach einer schlecht geheilten Humerusfractur mit gutem Resultat. Ich fand ihn bei einem $1^1/_2$ jährigen Kinde in Magdeburg, dem intra partum der Humerus gebrochen und so geheilt war, dass das periphere Ende sowohl ad peripheriam wie ad axim falsch stand, straff über die Bruchstelle gespannt, aber nicht im Callus befestigt. Nach der Dehnung meisselte ich den Knochenvorsprung, auf welchem der Radialis wie eine Saite auf dem Steg lag, ab, um ihn möglichst einer Spannung zu entziehen. Beim Manipuliren des Nerven zuckten die Extensoren ganz deutlich. Heilung per primam. Trotzdem wollte es mir nicht gelingen, mit dem inducirten oder constanten Strome eine Zuckung zu erzielen. Dass die Sensibilität zugenommen hatte, konnte ich aus den lebhaften Schmerzäusserungen des Kindes beim Electrisiren entnehmen, während es früher nicht dabei geklagt hatte.

Nervus ischiadicus.

Tafel IX.

Durch einen Längsschnitt von 10 Centim. Länge in der Mitte zwischen Trochanter und Tuber Ischii wird die Haut gespalten. Alsbald präsentirt sich der Nervus cutaneus posterior; hart neben ihm wird die Fascie in der Länge des Hautschnittes gespalten bis an den Musculus glutaeus maximus. Zwischen Biceps und Semitendinosus wird stumpf eingedrungen. Der Nerv wird als ein dicker Strang auf dem Adductor magnus gefühlt, von seiner Scheide, wenn möglich, isolirt und in situ kräftig gedehnt. Auf der hinteren Seite der Scheide pflegt eine kleine Arterie entlang zu laufen, die man, wenn irgend möglich, schont. Durch tiefe Nähte wird die Wunde geschlossen und mit einem kurzen Röhrchen, das an die Haut befestigt wird, drainirt.

Ich habe die Zahl der Unglücklichen, welchen wegen Tabes beide Ischiadici gedehnt wurden, um zwei vermehrt. Die längere Ruhe liess bei Beiden die Neuralgien auf einige Wochen verschwinden, die Ataxie war ebenfalls vermindert — jetzt nach zwei Jahren gehen sie ebenso schlecht, wie früher, haben sie dieselben Neuralgien. Zieht man aus den bisher gemachten Erfahrungen einen Schluss, so ist es nur der, dass Langenbuch, wie Alle, die ihm nachgeahmt haben, durch augenblick-

*) Fenger und Lee. L. c.

BOSTON MEDICAL MAR 11 1922 LIBRARY

liche Erfolge sich haben täuschen lassen. Es wäre besser gewesen, wenn die Tabiker nie unter das Messer gekommen wären. Dass die Operation in ihren Folgen nicht immer eine sog. harmlose gewesen ist, beweist u. A. auch der von Dr. Kulenkampf*) veröffentlichte Fall, den er mit den beherzigungswerthen Worten schliesst: „Es wird in Zukunft keinenfalls erlaubt sein, die Ischiadicusdehnung bei Rückenmarksleiden als eine an sich ungefährliche Operation zu bezeichnen, falls man es überhaupt noch unternehmen will, durch diese therapeutisch so gänzlich in der Luft schwebende Operation eventuell einem Patienten eine Verschlimmerung seiner Leiden zu bereiten."

Wegen Ischias dehnte ich den Ischiadicus ein Mal. Nach Ablauf von drei Wochen traten die Schmerzen wieder auf, um nach weiteren vier Wochen gänzlich zu verschwinden. Wie weit an diesem Resultat die Einreibungen von Spiritus camphoratus, die ein liebenswürdiger College anordnete, participiren, lasse ich dahingestellt.

Wegen desselben Leidens wurde von Anderen**) elfmal der Ischiadicus gedehnt, darunter zweimal ohne Erfolg, während die Dehnung bei secundärer Ischias mit nachweislich centraler Ursache, wie zu erwarten ist, weniger gute Resultate ergeben hat. Mein Freund Hager und ich dehnten beide Ischiadici einer Frau, welche Erscheinungen von Tabes bot, wegen heftiger Neuralgien in den Ischiadicis, ohne bleibenden Erfolg. Es erwies sich schliesslich als Ursache des Leidens eine schmerzhafte Auftreibung des dritten Lendenwirbels. So dehnte auch Czerny bei Pottscher Kyphose den Ischiadicus wegen Neuralgie ohne Erfolg. Bei rein peripherischer Ursache war die Dehnung stets von Erfolg. Maag heilte eine Ischias, welche von einem Abscess des Oberschenkels ausging, durch die Dehnung, Küster hatte dasselbe Resultat zweimal bei Ischias, die von Traumen ausgegangen war. Wegen Tetanus wurde er dreimal ohne Erfolg gedehnt. Man kann sich in diesem Falle nicht früh genug an die Operation machen. Ich wurde im Juli 1881 zu einem 15jährigen Knaben Abends 10 Uhr gerufen, den ich mit Trismus vorfand, ausgehend von einem Splitter in der rechten Fusssohle. In der Chloroformnarkose entfernte ich letzteren und gab neben Morphiuminjectionen Chloralhydratklystiere. Morgens sechs Uhr fand ich nach einer nur von drei Anfällen unterbrochenen Nachtruhe vollständigen Opisthotonus, Temperatur 41°C. Ich schlug die Dehnung des Ischiadicus vor als letzten Rettungsversuch, die sofort bewilligt wurde. Zur Assistenz erbat ich einen Magdeburger Collegen, doch ehe er kam und ehe das Verbandmaterial herangeschafft war, starb der Knabe in einem Anfall. Nicht

*) Berliner Klinische Wochenschrift 1881.
**) Fenger und Lee. L. c.

als ultimum refugium ist nach meiner Meinung in solchen Fällen die Dehnung zu machen, sondern sofort neben der gebräuchlichen Therapie.

Plexus cruralis.

Tafel VIII.

Ein Längsschnitt zwei Querfinger von der Spina ilei anterior superior vom Ligamentum Poupartii 6 Centim. nach abwärts legt die Fascia lata bloss, nach deren Durchtrennung sich unter Lymphdrüsen das Nervenbündel präsentirt. Medialwärts liegt die Arteria femoralis. Im unteren Wundwinkel zeigt sich der Sartorius. Nicht selten sieht man in der Nähe des oberen Wundwinkels lateralwärts über den Nerven fort die Arteria circumflexa Ilei ziehen. Die Dehnung findet hart am Poupartischen Bande statt. Die Naht ist so anzulegen, dass auch die Fascie mitgefasst wird. Drainage ist nicht nothwendig.

Ich habe die Dehnung einmal bei einem in diagnostischer Beziehung sehr dunklen Fall ohne Resultat gemacht. Masing*) erzielte durch Dehnung des Cruralis, nachdem er beide Ischiadici wegen Neuralgie und Anaesthesie der Beine gedehnt hatte, Besserung, Andrews durch Dehnung beider Ischiadici und Crurales Heilung schmerzhafter Contracturen beider Unterextremitäten nach Fall. Nussbaum beseitigte tonische Krämpfe beider Beine durch dieselbe Operation, Clamroth dehnte ihn ohne Erfolg bei Tetanus.

Nervus peroneus und tibialis.

Tafel X.

werden behufs Dehnung am oberen Ende der Fossa poplitea freigelegt durch einen Schnitt, welcher in der Mitte der Extremität in einer Länge von 5—6 Centim. verlauft. Nach Spaltung der Fascia fühlt man zwischen Biceps und Semitendinosus mit dem Finger das Bündel, welches Nerv, Vene und Arterie umschliesst und zwar ist der Peroneus der sich zuerst präsentirende. Seine Abgangsstelle vom Ischiadicus ist inconstant. An einem Präparat der Hallenser anatomischen Sammlung geht er schon in der Incisura ischiadica ab, getrennt vom Ischiadicus durch den Musculus pyriformis.

Ich habe an dieser Stelle zweimal gedehnt. Der erste Fall betraf eine äusserst heftige Ischias bei einer 32jährigen Frau, gegen welche alle Mittel vergeblich in Anwendung gekommen waren. Der Erfolg war ein vorzüglicher; ein Recidiv ist nicht wieder eingetreten.

Ein Arbeiter hatte im Februar 1883 einige Stunden mit dem rechten Fuss im nassem Lehm stehen müssen. Heftige

*) Fenger und Lee. L. c.

Schmerzen im Bereich des Peroneus waren die nächste Folge, die sich nach einiger Zeit verloren, um einem böseren Leiden Platz zu machen, einer Reflexepilepsie. Wenn Patient sich ruhig verhält, liegt, sitzt oder steht, tritt unter deutlicher Aura im rechten Unterschenkel ein heftiger epileptischer Anfall ein, dem er dadurch manchmal vorbeugt, dass er schnell umherlauft. Der Peroneus ist auf Druck empfindlich, der Ischiadicus nicht. Ich legte daher den Ersteren in der Fossa poplitea bloss und dehnte ihn. Heilung per primam in fünf Tagen. Vierzehn Tage nach der Entlassung kehrten die Anfälle wieder. Die Dehnung des Ischiadicus wurde abgelehnt.

Ranschoff in Cincinnati dehnte den Tibialis posticus nach einer Verwundung des linken Fusses wegen Tetanus mit gutem Erfolg, Nussbaum wegen Reflexepilepsie den Tibialis und Peroneus mit dem gleichen Resultat.

II. Neurotomie und Neurektomie.

Ungleich älter als die Nervendehnung ist das Durchschneiden der Nerven und das Herausnehmen eines Stückes aus der Continuität derselben. Maréchal, der Wundarzt Ludwigs XIV., führte sie zuerst aus zur Beseitigung einer Trigeminusneuralgie. Ob sie sich aber neben jener halten werden? Wir haben oben gesehen, dass die Nervendehnung indicirt ist bei Sensibilitätsstörungen peripherischen Ursprungs, bei motorischen nur, wenn sie mit Sensibilitätsstörungen verbunden sind. Genau dieselbe Indication wird von jeher für Neurotomie und Neurektomie aufgestellt, nur beschränkt sich ihr Gebiet auf Kopf und Rumpf, während sie an den Extremitäten nur bei Tetanus gestattet war, natürlich mit Opferung der Motilität der betroffenen Muskeln. Wir werden daher nicht fehlgehen, wenn wir die Neurektomie (denn von der Neurotomie können wir füglich absehen) in die Reserve stellen. Zuerst wird nach dem Versuch, den Causalindicationen durch innere und äussere Mittel zu genügen, die Nervendehnung vorangeschickt; schlägt sie fehl, so haben wir als ultima ratio die Neurektomie in Verbindung mit der Dehnung des centralen Theiles. Wie ich oben schon kurz andeutete, ist fast jedesmal unbewusst die Nervendehnung neben der Neurektomie gemacht worden. Um aus dem Infraorbitalis an seinem Austritt aus dem Foramen infraorbitale ein Stück zu excidiren, musste er hervorgezogen werden, ebenso der Mentalis am Foramen mentale. Beim Durchschneiden des Nervus inframaxillaris im Canalis inframaxillaris wurde jener emporgehoben, was doch auch nur mit einer Dehnung geschehen kann. Wenn Sedillot*) nach Beaus Méthode par extraction den Nervus mentalis mit einem Häkchen nach Eröffnung des Unterkieferkanals zerreisst, so hat er gewiss eine recht gewaltsame Dehnung gemacht. J. Kühn**) giebt gelegentlich des Durchschneidens des N. inframaxillaris vor dem Eintritt in den Unterkieferkanal an, dass, wenn der Nerv sichtbar ist, man ihn mit einem Haken ergreift, ihn stark nach unten zieht und zuerst soweit als möglich nach oben und dann dicht am Eintritt in den Kieferkanal abschneidet, also ebenfalls Dehnung des centralen Theiles. Bei Luschkas Neurektomie des Lingualis wird dieser mit einem stumpfen Schielhaken hervorgezogen, also auch gedehnt. Dasselbe gilt vom Verfahren Lückes bei der Neurektomie des Inframaxillaris. A. Wagner***) durchschneidet den straff gespannten Infraorbitalis. Tage Hansen†) machte neben der Neurekto-

*) Gazette des hôpitaux 1853, p. 424 und 1854, p. 102.
**) Archiv für physiologische Heilkunde 1859, No. 5, Bd. II, p. 226.
***) Archiv für klinische Chirurgie 1869, Bd. XI, p. 67.
†) Hospitals Tidende, Bd. V, p. 45. 1878.

mie des Accessorius die Dehnung, ebenso Annandale*). P. Vogts Vorschlag, in manchen Fällen die Combination der Dehnung mit der Neurektomie zu versuchen, ist also bereits zur Ausführung gekommen. Ich habe sie einmal am Nervus inframaxillaris gemacht, wage aber über das Endresultat noch nichts mitzutheilen, da bis jetzt zu kurze Zeit seit der Operation verflossen ist.

Ein 53jähriger Mann, vor einer Reihe von Jahren syphilitisch inficirt, hat seit drei Jahren Schmerzen in der rechten Backe vom Ohr bis zum Kinn. Sie treten anfallweise mit verschiedenen Intervallen auf; bald hat er täglich drei, bald zwanzig und mehr Attaquen auszuhalten. Trotz Jodkali, Schmier- und Schwitzkuren, Tr. Gelsemii etc., trotz einer fünfwöchentlichen Behandlung mit dem constanten Strom keine Hülfe keine Besserung. Der früher korpulente Mann war zum Schatten geworden. Am 24. Mai 1883 stellte er sich mir vor. Während des Sprechens bekam er in einer Zeit von kaum zehn Minuten drei Anfälle. Unter lautem Stöhnen greift er nach der Backe, sitzt regungslos da, die rechte Gesichtshälfte ist stark geröthet, die Pupille verengt, die Muskulatur in zitternder Bewegung, ans dem Munde fliesst dünner Speichel. Mit einem Schlage ist Alles vorüber. Patient athmet auf und erzählt ruhig weiter. Während ich die Fossa canina abtaste, kommt wieder ein Anfall. Der Mann bat mich flehentlich, ihm so bald als möglich zu helfen, er wäre mit Allem einverstanden. Am folgenden Tage machte ich unter Assistenz meines lieben Freundes Dr. Hager die Neurektomie. Die Dehnung allein wagte ich nicht zu machen, weil mir Erfolge bei Trigeminusneuralgien noch nicht bekannt waren. Ich machte auf dem Margo infraorbitalis einen horizontalen Schnitt von 3 Centim. Länge bis auf den Knochen, hob die Periorbita von der unteren Wand der Augenhöhle ab, liess den Inhalt der Orbita mit einem Spatel in die Höhe drängen und schnitt mit einem Tenotom so weit wie möglich nach hinten den Nerven durch. Die Blutung war unbedeutend. Aus dem Foramen infraorbitale zog ich den peripherischen Theil heraus und entfernte ein 3 Centim. langes Stück. Die Wunde wurde mit Sublimatlösung (1 : 1000) ausgespült, mit Silkworm genäht und ein Druckverband angelegt. Nach 2 Tagen trat ein heftiger Anfall im Bereich des Mentalis eln; da sie sich täglich wiederholten, so dass der Patient nicht zu essen wagte, so machte ich am 3. Juni die Excision des Inframaxillaris in der Weise, dass ich von der Gegend des ersten Backzahnes einen horizontalen Schnitt nach hinten durch die Wange bis auf den Unterkiefer anlegte, das Periost bei Seite zog und mit Meissel und Hammer ein 2 Centim. langes und 1 Centim. breites viereckiges Stück aus dem Unterkiefer entfernte, mit dem Löffel das lockere Knochengewebe, in welchem

*) Lanzet, April 1879, p. 555.

der Canalis inframaxillaris verlauft, abhob und alsbald den Nerven und zwei Blutgefässe vor mir sah. Den ersteren hob ich mit einem stumpfen Haken hervor und dehnte sein centrales Ende so kräftig, dass ich eine Schlinge bekam, die ich gänzlich entfernte. Das abgetragene Stück betrug 1½ Centim. Beim Abschneiden am hintern Mundwinkel verletzte ich die Arterie, die ich nun vollends in der Mitte der Wunde durchschnitt und jedes Ende in den Canal stopfte. Nachdem ich etwas Jodoform in die Wunde gestreut hatte, vereinigte ich sie mit tiefen Silkwormnähten und legte einen Compressivverband an. Nach fünf Tagen entfernte ich die Nähte. Diese wie die erste Wunde waren per primam geheilt. An den excidirten Stücken war nichts Besonderes zu sehen. Schmerzen sind nicht wiedergekehrt. Die Oberlippe hängt rechts etwas herab, die Nasolabialfalte ist rechts etwas weniger deutlich als links, auch beisst sich der Patient manchmal in die rechte Unterlippe, ohne es zu fühlen. Doch empfindet er jetzt überall Berührungen mit einem Nadelknopf, während die ersten beiden Wochen nach der Operation absolute Anaesthesie der rechten Gesichtshälfte bestand.

Bezüglich der Operationstechnik ist hier nur wenig zu erwähnen, da sie sich bis zur Blosslegung des Nerven durchaus mit der Nervendehnung deckt. Ist der Nerv deutlich sichtbar, so wird aus seinem Stamme ein möglichst grosses Stück herausgeschnitten. Dabei sucht man selbstverständlich eine Verletzung der Arterien möglichst zu vermeiden. Sollte dies dennoch vorkommen, so macht man, wo es angängig ist, die Unterbindung; ist diese, wie im Canalis inframaxillaris, nicht gut ausführbar, so hilft man sich auf die oben angegebene Weise. Oder man macht aus mehrfach zusammengelegtem Catgut eine kleine Wieke, die man in den Canal stopft. Hat man ihn zur Hand, so kann ein kleiner Elfenbeinstift in denselben hineingetrieben werden, oder man macht aus einem hinreichend grossen Knochensplitter von dem ausgemeisselten Stück einen Keil, den man, wie den Elfenbeinstift, in den Kanal hineinsteckt. Nach Stillung jeder Blutung und ausgiebiger Desinfection der Wunde wird sie mit tiefgreifenden Nähten vereinigt, drainirt und ein Compressivverband angelegt.

Der Instrumentenapparat ist sehr einfach: Scalpell, Tenotom, Pincetten, Meissel und Hammer, Haken, endlich Nähzeug.

Es fragt sich nun, welchen Nutzen wir den Kranken durch die Neurektomie schaffen.

Gewichtige Stimmen haben sich gegen dieselbe erhoben, Stimmen von Männern, die als hellleuchtende Sterne am medicinischen Horizont stehen. Dieffenbach sagt: „Die Durchschneidung der Nerven ist ein Desperationsakt der Chirurgie, um den Kranken von den qualvollsten Schmerzen zu befreien und ihn im glücklichsten Falle zwar von seiner Neuralgie vollständig zu heilen, aber auch meistens eine unheilbare Lähmung

herbeizuführen. Wenn wir hier nochmals die Ergebnisse der Nervendurchschneidung überblicken, so müssen sie den gänzlichen Verfall dieser Operation herbeiführen. Die Chirurgie ist hier der Physiologie den grössten Dank schuldig, dass sie ihr den Weg der Erkenntniss gezeigt hat, dass der blutige Weg nicht der rechte sei. Der gewaffnete Angriff auf das kranke Nervensystem ist mit einem Kriegsangriff von Naturmenschen zu vergleichen, mindestens ein Vorgriff vor dem anerkannt tiefern Sinn der Natur."

O. Weber berechnet, dass von 100 Fällen von Neurektomie nur 18 übrig bleiben, in welchen die Heilung über ein Jahr dauerte und mithin ein wirklicher Gewinn erzielt war. Man darf die Neurektomie nur als einen Zeitgewinn, eine Galgenfrist für den Kranken ansehen.

Anders freilich spricht sich A. Wagner*) aus: „Fasse ich die Gesammtsumme zusammen, so ergiebt sich Folgendes; In 135 Fällen war die Neurektomie erfolglos 9mal; sie endete tödtlich 6mal; Recidive traten ein nach Tagen 1mal, nach Monaten 32 mal, nach Jahren (bis drei) 20mal, Recidive blieben aus nach Monaten 18mal, nach Jahren 25mal; die Zeitdauer des Erfolges blieb unbestimmt 24mal."

Als Wagner dies schrieb, war von Antiseptik noch keine Rede; die Todesfälle beruhten auf Infection. Seit Einführung der Antiseptik hat ja die Statistik aus der vorantiseptischen Zeit kaum noch einen anderen als historischen Werth.

Die Neurektomie hat zunächst keinen anderen Nutzen, als irgend ein Schmerz stillendes Mittel; wir wollen einen rasenden Schmerz mit einem Schlage beseitigen und erreichen dies fast jedes Mal. Es wäre aber traurig, wenn wir nicht mehr erreichten; in der Zeit, ehe nach den Ergebnissen des Experiments und der Erfahrung am Kranken die Nervenleitung sich wieder hergestellt hat, kann das Leiden selber ausgeheilt sein, und so möchte ich alle Erfolge der Neurektomie auffassen. Wir geben dem Kranken die Möglichkeit, sein Leiden schmerzfrei auszukuriren. Als ein wirkliches Heilmittel im strengsten Sinn des Wortes ist die Neurektomie nie aufgefasst worden.

Selbst in den Fällen, wo Recidive eintreten und wiederholte Eingriffe nöthig machen, ist es dennoch als ein Gewinn anzusehen, wenn wir wenigstens für einige Zeit den Qualen ein Ende machen können. Bieten nicht manche Operationen durchaus Analoges? Exstirpiren wir nicht den carcinomatösen Uterus trotz der grossen Recidivirungsfähigkeit? Es bleiben Lähmungen, unangenehme Anaesthesien zurück, in Folge deren die Patienten sich gelegentlich in die Wange, in die Lippen beissen. Gewiss, aber abgesehen davon, dass in den meisten Fällen die genannten Störungen verschwanden, versicherten doch alle Patienten, dass ihnen dieser Zustand unendlich viel lieber sei, als die wüthenden Schmerzen vor der Neurektomie.

*) Archiv für klinische Chirurgie, Bd. XI, p. 14.

Ueber den Nutzen der Neurektomie ist jetzt wohl kaum noch Jemand im Zweifel. Nur möchte ich sie, wie schon oben gesagt ist, in die Reserve gestellt wissen als ultimum refugium, wenn Alles, selbst die Nervendehnung keinen Erfolg gehabt hat.

Nervus supraorbitalis.

s. Nervendehnung.

Nervus infraorbitalis.

Tafel I. und Tafel II.

Die bequemste und sicherste Methode der Neurektomie des Infraorbitalis ist die von Wagner angegebene.*) Die obere Partie der vorderen Wand des Oberkiefers wird ½ Centim. unterhalb des Angulus externus bis zum Foramen infraorbitale durch einen längs des Margo infraorbitalis geführten bis auf den Knochen dringenden Schnitt blossgelegt, der Nervus infraorbitalis bei seinem Austritt aus der Infraorbitalöffnung isolirt und die Periorbita von der ganzen unteren knöchernen Wand der Augenhöhle abgehoben. Nun wird der Bulbus mit seinen Weichtheilen und der Periorbita in den von Wagner construirten Hohlhebel gelegt; hat man diesen nicht, so thut ein breiter blanker Spatel, den man nach oben biegt, dieselben Dienste. Ist das Instrument eingelegt, so befindet sich der Griff desselben vor der Stirn des Patienten, der Löffel mit seinem zugespitzten Ende am tiefsten in der Augenhöhle, der Bulbus mit seiner weichen Umgebung in der aufwärts gerichteten Höhlung des Löffels, die convexe Seite desselben oberhalb der knöchernen Wand der Augenhöhle. Diese Seite des Instruments ist zu einem Metallspiegel fein polirt. Hat man vor der Einführung des Instruments dasselbe trocken erwärmt und die Blutung gestillt, so erscheint nach der Einführung die untere knöcherne Wand der Augenhöhle hell beleuchtet. Man sieht den weissen Streifen des Infraorbitalnerven und neben ihnen die dunklen, röthlichen Gefässstreifen prächtig klar. Wenn nöthig, eröffnet man mit einem kleinen Meissel den Infraorbitalkanal in seinem hintersten Theil von oben. Mit einer sehr verkleinerten Deschamp'schen Unterbindungsnadel wird der Nerv von der Seite der an ihm liegenden Arterie umgangen, in die Höhe gehoben und unter von vorn nach hinten fortschreitender Abtrennung der von ihm abgehenden Zweige bis in die Flügelgaumengrube, sogar bis zum Foramen rotundum isolirt und an erforderlicher Stelle mit einer feinen Scheere abgeschnitten. Nun wird das peripherische Ende am Foramen infraorbitale hervorgezogen und hart an den Weichtheilen abgeschnitten. Die ganze Wunde wird reichlich mit einer antiseptischen Flüssigkeit ausgespült und genau vernäht. Schliesslich wird ein Druckverband aufgelegt. Das Verfahren ist so einfach und unter antiseptischen Cautelen so ungefährlich, dass es

*) Archiv für klinische Chirurgie, Band XI, pag. 63.

allen anderen Methoden vorzuziehen ist. Allerdings, wem die Antiseptik nicht in succum et sanguinem übergegangen ist, lasse, wie von jeder Operation, so auch hier die Hand davon.

Nervus inframaxillaris.

Tafel III.

Man trennt durch einen bis auf den Knochen geführten 5 Centim. langen leicht bogenförmigen Schnitt den Ansatz des Masseter vom Kiefer, hebt mit dem Raspatorium das Periost nach oben ab, bis man die Incisura semilunaris mit dem Finger berührt. Die Arteria maxillaris externa muss doppelt unterbunden werden. Mit einem Meissel wird ein Stück von 3 Centim. Länge und 1 Centim. Breite aus der Mitte des aufsteigenden Astes gemeisselt und dadurch der Canalis inframaxillaris eröffnet. Man hebt den Nerven soweit wie möglich heraus und schneidet ihn hart am Kanal ab. Wie man sich bei etwaiger Verletzung der Arterie zu verhalten hat, ist oben bereits gesagt. Nach reichlicher antiseptischer Ausspülung wird die Wunde mit tiefen Nähten vereinigt und mit einem Druckverband verbunden.

Bezüglich der übrigen Gesichtsnerven s. Nervendehnung.

Für die Nerven der Extremitäten ist die Neurotomie resp. Neurektomie nur in einem Falle indicirt, wenn nämlich bei Tetanus traumaticus die Dehnung im Stich lässt. Wir stehen da vor einer traurigen Alternative. Auf der einen Seite der Tod in 84,2—92 %,*) auf der andern vielleicht Rettung durch möglicherweise temporäre Opferung der Motilität und Sensibilität eines Gliedes. Denn nach Wollberg**) könnte man ja die durchschnittenen Nerven nach Ablauf von Monaten wieder zusammennähen, wenn nicht gar die Vereinigung und Wiederherstellung der Leitung anolog vielen Fällen von Neurektomie bei Trigeminusneuralgien sich von selber einstellte.

---

*) Fischer, Handbuch der Kriegschirurgie. 1882. 2. Band, p. 302.

**) Kritische und experimentelle Untersuchungen über die Nervennaht und Nervenregeneration, Deutsche Zeitschrift für Chirurgie, Band XVIII.

III. Nervennaht.

Wenn wir von Wolzendorfs Mittheilung, Daniel Würz habe die erste Nervennaht gemacht, absehen, da von seiner Methode Nichts bekannt ist, so müssen wir Baudens als Erfinder derselben bezeichnen, der 1836 vier zerschnittene Nerven paraneurotisch vereinigte, allerdings ohne Erfolg.*) Erst nach Einführung der Antiseptik ist sie häufiger gemacht worden, so dass Wolberg 64 Fälle sammeln und kritisch beleuchten konnte.

Der Instrumentenapparat ist sehr einfach: Nähzeug nach Wolberg oder Hagedorn, Catgut, Scheere und Pincetten. Ich würde die Hagedorn'schen Nadelhalter und Nadeln vorziehen, zumal die Nadel nur an der Spitze einseitig schneidet, sie sich also auch nur durch die Fasern durchdrängt. Bei frischen Nervenverletzungen werden die Enden nach ausgiebiger Desinfection der Wunde geglättet mit der Scheere. Sollten noch einzelne Nervenfasern in continuo erhalten sein, so lassen wir sie selbstredend unberührt. Jedes Quetschen wird sorgfältig vermieden. Nachdem man das eine Ende durch Fassen des paraneurotischen Gewebes mit einer Pincette fixirt hat, sticht man die mit einem Catgutfaden armirte Nadel parallel dem Faserverlauf des Nerven quer durch die ganze Dicke desselben von rechts nach links, legt möglichst genau das andere Ende an das erste, und führt die Nadel ebenso wieder von links nach rechts hindurch. Darauf wird der Catgutfaden soweit angezogen, dass die Nervenenden sich fest berühren, und zugeknotet. Sehr zweckmässig ist es, nach Tillmanns Vorgang zwei oder drei paraneurotische Nähte neben der direkten Naht anzulegen, zumal bei dicken Nervenstämmen. Sie werden in folgender Weise ausgeführt: Die Nadel wird 1 Centim. von der Durchtrennungsstelle in die Nervenscheide rechtwinklig zur Längsaxe des Nerven eingestochen und an einer 3—5 mm. weit davon entfernten Stelle wieder herausgeführt; dasselbe wird an dem anderen Nervenende gemacht und hierauf der Faden geknotet. Nach gründlicher Desinfection der Wunde wird diese mit tiefgreifenden Nähten geschlossen, drainirt und verbunden. Das Glied wird auf Schienen oder im gefensterten Gypsverband in solcher Stellung immobilisirt, dass der Nerv keinem Zuge ausgesetzt ist. Die Immobilisirung darf nicht eher aufhören, als bis die Hautwunde definitiv geschlossen ist. Dann erst kann mittelst der Massage und des Inductionsstromes der Wiederherstellung der Functionen nachgeholfen werden. Zeigt die

*) Kritische und experimentelle Untersuchungen über die Nervennaht und Nervenregeneration, Deutsche Zeitschrift für Chirurgie, Band XVIII.

Herstellung der electrischen Erregbarkeit die wiederhergestellte Nervenleitung an, so werden active und passive Bewegungen ausgeführt.

Die Indication der Nervennaht geben (Wolberg)

1. jede frische Trennung eines Nervenstammes oder eines wichtigen Nervenastes;
2. jede ältere Trennung eines Nervenstammes oder eines wichtigen Nervenastes, wenn ein grösserer Theil gefühllos, gelähmt und den trophischen Veränderungen verfallen ist. In diesem Falle legt man die Nervenenden frei, frischt sie an und näht sie zusammen.

Welches ist der Nutzeffect der Nervennaht? F. Busch*) spricht sich sehr zweifelhaft über die Restitution der Leistungsfähigkeit durchtrennter Nerven aus, während wieder Wolberg**) eine vollständige Regeneration in manchen Fällen noch nach Jahren constatirt. Diese entwickelt sich aber erst nach vorhergegangener Degeneration des peripheren Nervenendes, wozu immer eine geraume Zeit gehört. Verneuil sah die Sensibilität in genähten und ungenähten Nerven wiederkehren, in letzteren aber viel später. Nun ist freilich auf die Sensibilität zur Beurtheilung der Nervendegeneration nicht soviel zu geben, da es vielfach constatirt ist, dass diese bei durchschnittenen Nerven persistiren kann in Folge von Anastomosen und Erschütterung benachbarter Tastkörperchen***), als vielmehr auf das Verhalten der Muskeln. Wenn diese nicht der Atrophie verfallen, wenn sie nach der Nervennaht in verhältnissmässig kurzer Zeit wieder contractionsfähig werden, so ist der Nutzen derselben erwiesen, so tritt sie ein in die Reihe der als nothwendig zu bezeichnenden Operationen, deren Unterlassung ein chirurgischer Fehler wäre. Die schnelle Wiederkehr der Muskelcontractilität wird aber nur beobachtet, wenn eine prima intentio Statt fand, d. h. wenn die Nervenenden sich vereinigen, bevor eine Degeneration des peripherischen Endes eintritt†). Dass dies in der That

*) Regeneration und entzündliche Gewebebildung. Sammlung klinischer Vorträge No. 178.

**) L. c.

***) Lêtiêvants Sensibilité suppliée.

†) Wolberg L. c. Unter dem Namen „Prima intentio“ verstehe ich eine sehr schnell vor sich gehende und mit Herstellung aller normalen Functionen eintretende Vereinigung centraler Nervenfasern mit den peripheren. Diese Vereinigung geschieht auf doppelte Weise: 1. Unmittelbare Prima intentio; wenn die Durchschnittsflächen je einer Nervenfaser aus beiden Nervenenden sich gegenseitig berühren und die Axencylinder und die Schwann'schen Scheiden sich direkt vereinigen; alsdann kehrt die Nervenleitung nach einigen Tagen zurück. 2. Eine mittelbare Prima intentio ist dann, wenn die mikroskopische Entfernung zwischen beiden genähten Nervenenden durch neugebildete intermediäre kurze Nervenfasern, die die centralen Fasern mit den peripheren vereinigen, ausgefüllt wird. Da jene Nervenfasern erst neugebildet werden, so könnte man letzteren Sachverhalt auch als eine Regeneration auffassen, jedoch unterscheidet sie sich von der wirklichen Regeneration schon dadurch, dass sie keiner vorhergehenden Degeneration des peripheren Nervenendes bedarf und desshalb in einem kurzen Zeitraume zu

stattfindet, beweist folgender Fall*): Ein 24jähriges Mädchen hatte sich bei einem Selbstmordversuch mit einem Taschenmesser zuerst links zwei Finger breit über dem Handgelenk den Nervus ulnaris, den Nervus radialis, die gleichnamigen Arterien, die Sehnen des Flexor digitorum communis sublimis ganz und den Medianus zu drei Viertel, rechts in derselben Höhe die Nn. radialis und medianus, die Arteria radialis, ulnaris und interossea, die Sehnen beider Fingerbeuger, die des Flexor pollicis longus ganz und den Ulnaris zu zwei Drittel durchschnitten. Nach Vornahme der nöthigen Unterbindungen wurden sämmtliche Sehnen mit je zwei Catgut- und einer Carbolseidesutur genäht, desgleichen die Nerven mit je drei paraneurotischen Catgutschlingen vereinigt, dann die Wunden desinficirt und geschlossen. Antiseptischer Verband. Immobilisirung der Hände in Volarflexion. Suspension. Am zweiten Tage (40 Stunden post factum) wird zum ersten Male bei verbundenen Augen bei sehr tiefen Nadelstichen, die nicht bluten, im Gebiet der beiderseitigen Nn. mediani und des rechten Nervus ulnaris über Schmerz geklagt. Die Schmerzempfindung ist um 6—8 Secunden verlangsamt. Am dritten Tage Perception seichterer Nadelstiche. Tiefe Stiche bluten. Am siebenten Tage „Sensibilität normal, nur links an der radialen Seite des dritten Fingers Gefühl für oberflächliche Nadelstiche nicht vorhanden.“ Wunden per primam verheilt. „Drei Wochen nach der Verletzung war die Sensibilität wieder vollständig normal; Streckung und Beugung, wenn auch noch weniger kräftig und etwas behindert, fast vollständig möglich, und zwar sowohl activ wie passiv . . . Patientin war wieder soweit, dass sie eine Damenfrisur wieder selbst machen konnte.“

So könnten noch mehrere Fälle herangezogen werden, die zur Genüge beweisen, dass es eine Prima intentio nervorum giebt, dass es daher ein grober Kunstfehler ist, wenn man im gegebenen Falle die Nervennaht unterlässt.

Die secundäre Nervennaht, d. h. die erst Monate, ja Jahre nach der Verletzung bewerkstelligte Vereinigung eines durchgetrennten Nerven wird in der Weise ausgeführt, dass man unter künstlicher Blutleere die beiden meist kolbig verdickten Enden der Nerven aufsucht, anfrischt und durch die Naht vereinigt. Die Behandlung ist genau dieselbe, wie sie oben angegeben ist. Zwei Krankengeschichten, die W. Busch**) mitgetheilt hat, thun zur Evidenz dar, dass auch die secundäre Nervennaht zu den typischen Operationen zu rechnen ist, deren

---

Stande kommt. Wahrscheinlich kommen im praktischen Einzelfall beide Arten von prima intentio gleichzeitig vor, d. i. einige Fasern vereinigen sich unmittelbar miteinander, andere (die Mehrzahl) mittelst neugebildeter Nervenfasern.

*) Kraussold, über Nerven und Sehnennaht. Centralblatt für Chirurgie VII. 1880. No. 47.

**) Archiv für klinische Chirurgie. Band XXVII, p. 327 sq.

Unterlassung ein grober Fehler wäre. Hier sei nur die eine mitgetheilt: Ein junger Bursche, Peter Wenigmann, wurde in einem Streite am 3. Februar 1878 mit einem Taschenmesser in die äussere Seite des Oberarms gestochen. Als der Verwundete nach der Hand des Gegners griff, zog dieser das Messer an sich und fügte dem Verletzten so eine 10 Centim. lange und 3 Centim. breit klaffende Schnittwunde zu. Als der Patient eine Stunde nach der That in die Poliklinik gebracht wurde, fand man den äusseren Theil des Triceps geschlitzt und in der Tiefe die Stümpfe des vollständig durchschnittenen N. radialis fast einen Centim. weit von einander klaffend. Herr Madelung legte sofort eine paraneurotische Nervennaht mittelst zwei Catgutsuturen an, unterband fünf kleinere spritzende Gefässe, legte ein Drainrohr in den unteren Wundwinkel, nähte die Haut und legte einen Listerschen Verband an. Die Heilung der äusseren Wunde geschah in durchaus normaler Weise, aber die Function des Nerven stellte sich nicht wieder her, obwohl der Patient mit einigen Unterbrechungen bis zum 4. April elektrisirt wurde. Jetzt verliess der Patient die Anstalt, und wir sahen denselben erst am 4. December wieder. Die Hand hing im rechten Winkel abwärts, konnte activ garnicht gehoben werden und liess sich passiv erst nach Ueberwindung einigen Widerstandes Seitens der Flexoren vollständig extendiren. Bei flectirtem Carpus konnte der Patient jedoch durch die Interossei die Finger etwas spreizen. Im oberen Drittel der Narbe war ein Punkt schmerzhaft bei Druck. Die Muskeln der Streckseite des Vorderarms waren schon etwas atrophisch geworden. Da ich glauben musste, dass keine Vereinigung der Nervenstümpfe stattgefunden habe, so beschloss ich, die Narbe zu spalten, die Nervenstümpfe wieder anzufrischen und von Neuem sorgfältig durch die Sutur zu vereinigen. Als am 6. December die Operation vorgenommen wurde, fand ich zu meinem Erstaunen den Nerven vollständig vereinigt. Oben und unten legten wir einen ganz normal aussehenden Nerven frei; in der Mitte mussten wir ein etwa 1 Centim. langes kolbig verdicktes Stück aus dem Muskel- und Bindegewebe, mit welchem es innig verwachsen war, herauspräpariren und abschälen. Ganz glatt und einfach verdickt war dieses Nervenstück, welches der Nervennarbe entsprach, nicht, sondern es zeigte sich, dass, wenn auch in geringer Weise, eine Verschiebung der beiden Stümpfe ad latitudinem stattgefunden hatte. Die Verdickung betrug etwa das Doppelte der Dicke des normalen centralen oder peripheren Stammes. Natürlich hatte die Verschiebung nur in geringem Maasse hieran Schuld, die Hauptmasse war durch hypertrophische Entwickelung der Nervenscheide am centralen Ende entstanden. Diese Nervennarbe lag an der Stelle, welche beim Druck schmerzhaft gewesen war. Unmittelbar nachdem diese kolbige Masse aus dem Bindegewebe frei präparirt war, konnte man durch Reizung des Nerven mittelst des Inductionsstromes Contractionen der

Extensoren bewirken, und als der Patient aus der Narkose erwachte, konnte er auf Verlangen die Finger vollständig ausstrecken und die Hand erheben, was er mehrmals wiederholte. Wir sehen also hieraus, dass die Madelungsche Naht, abgesehen von der geringen Verschiebung ad latitudinem, vollständig gut gelungen war, und dass nur die enge Umschnürung der geheilten Stelle durch Narbengewebe verhinderte, dass die centrifugalen Ströme frei durch dieselbe passirten. Es lag also derselbe Zustand vor, welchen wir früher zweimal an dieser Stelle bei Fracturen des Humerus beobachtet hatten.

Um nun zu verhindern, dass bei der Heilung abermals eine neue enge Anlöthung der Nervennarbe stattfinde, wurde nach Naht der Schnittwunde nur ein Verband mit Salicylwatte angelegt. Dieser wurde jeden Tag gewechselt und dabei jedes Mal vorsichtig der Unterarm gegen den Oberarm in einen anderen Winkel gestellt, damit auch gleichzeitig eine kleine Lageveränderung des Nerven stattfinde. Ebenso wurden täglich ziemlich starke Inductionsströme angewendet, indem ein Pol auf die Gegend des Nervenstammes oberhalb der Wunde und der andere auf die Vorderarmmuskeln der Extensorenseite applicirt wurde. Ferner musste der Kranke täglich während des Wechsels des Verbandes Uebungen mit Erhebung der Hand und Spreizen der Finger vornehmen.

Am 11. December war die Wunde geheilt. Dem Patienten gefiel jedoch die strenge Art der Behandlung nicht. Er machte durchaus den Eindruck der Simulation, wenn er, trotzdem dass die electrischen Reizungen das gewünschte Resultat zeigen, bei der durch seinen Willen hervorgerufenen Action der Muskeln die Hand nur langsam und unter unruhigem Spreizen der Finger bis etwas über die Horizontale erhob. Als er im Februar die Klinik verliess, beging er sehr bald darauf ein Verbrechen, bei welchem er seine Hand energisch gebraucht hatte. Während des Jahres Zuchthaus, welches er desswegen zu verbüssen hatte, wurde er in einer für ihn sehr wohlthätigen Weise zur Arbeit angehalten, so dass nach Verbüssung der Strafe die Hand in einem Zustande war, welcher durch nichts von einer normalen sich unterschied.

Erklärung der Abbildungen.*)

Tafel I. Die von Wagner angegebenen Instrumente zur Neurektomie des Nervus infraorbitalis.

Schematische Darstellung der directen und paraneurotischen Nervennaht.

Tafel II. Blosslegung des Nervus infraorbitalis unter Anwendung des Wagnerschen Hohlhebels.

Tafel III. Blosslegung des Nervus inframaxillaris vermittelst Aufmeisselung des Canalis inframaxillaris.

Tafel IV. Dehnungsstelle des Nervus facialis.

Tafel V. Blosslegung des Nervus lingualis von der Mundhöhle aus.

Tafel VI. Dehnungsstelle des Plexus brachialis.

Tafel VII. Dehnungsstelle des Plexus cervicalis tertius und quartus.

Tafel VIII. Dehnungsstelle des Nervus cruralis.

Tafel IX. Dehnungsstelle des Nervus ischiadicus unterhalb der Glutäalfalte.

Tafel X. Dehnungsstelle des Nervus tibialis in der fossa poplitea.

---

*) Die Zeichnungen sind von mir nach Operationen an Leichen gemacht worden, zu denen mir Herr Professor Dr. Ackermann das Material bereitwilligst zur Verfügung stellte. An dieser Stelle spreche ich dem genannten Herrn meinen aufrichtigen Dank dafür aus.

P. Stankiewicz' Buchdruckerei in Berlin.

Wagners modificirte Deschampsche Haken

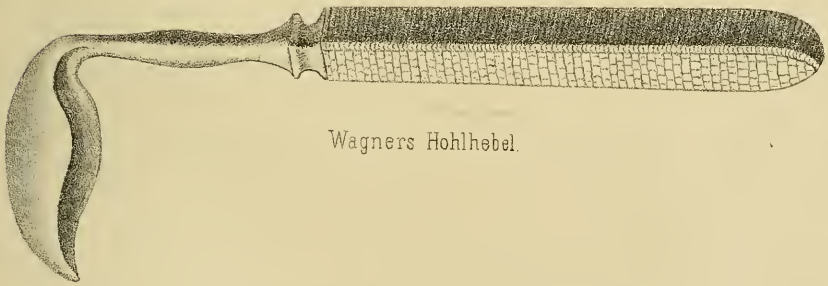

Wagners Hohlhebel.

a. directe Nervennaht
b. paraneurotische Naht.

Artist. Anst. v. Th. Fischer, Cassel.

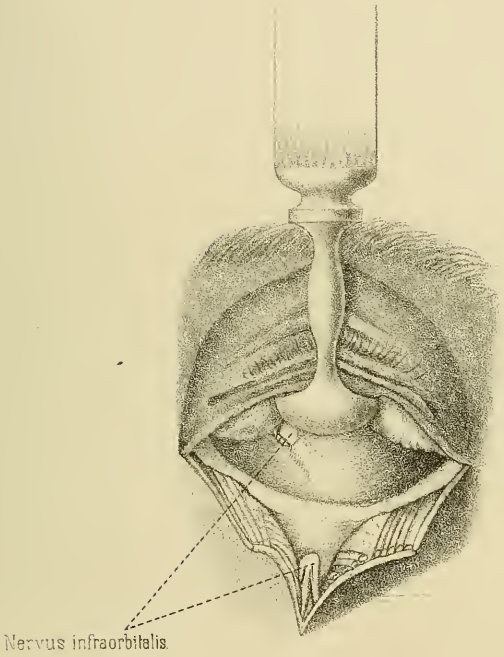

Artist. Anst.v. Th. Fischer, Cassel.

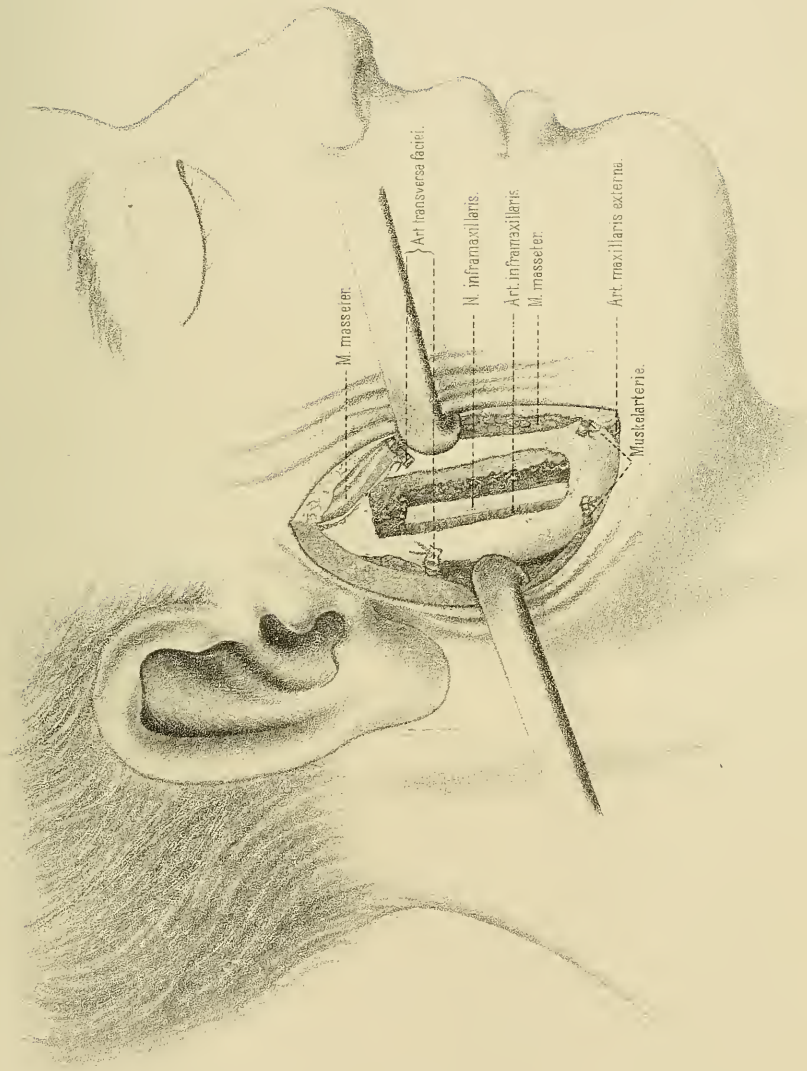

Artist. Anst. Th. Fischer, Cassel.

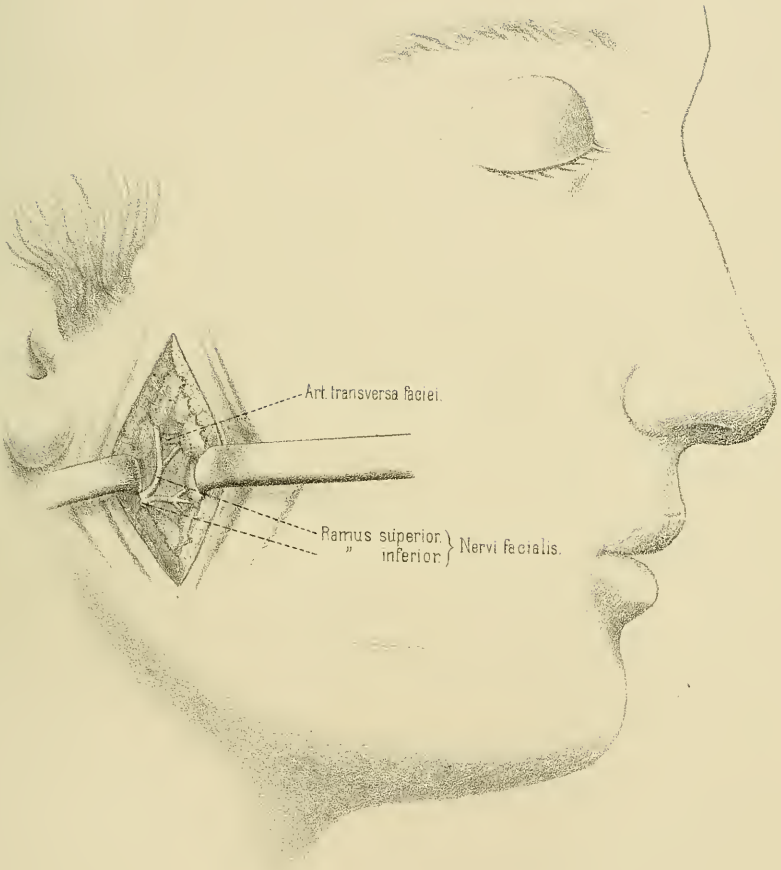

Artist. Anst. v. Th. Fischer, Cassel.

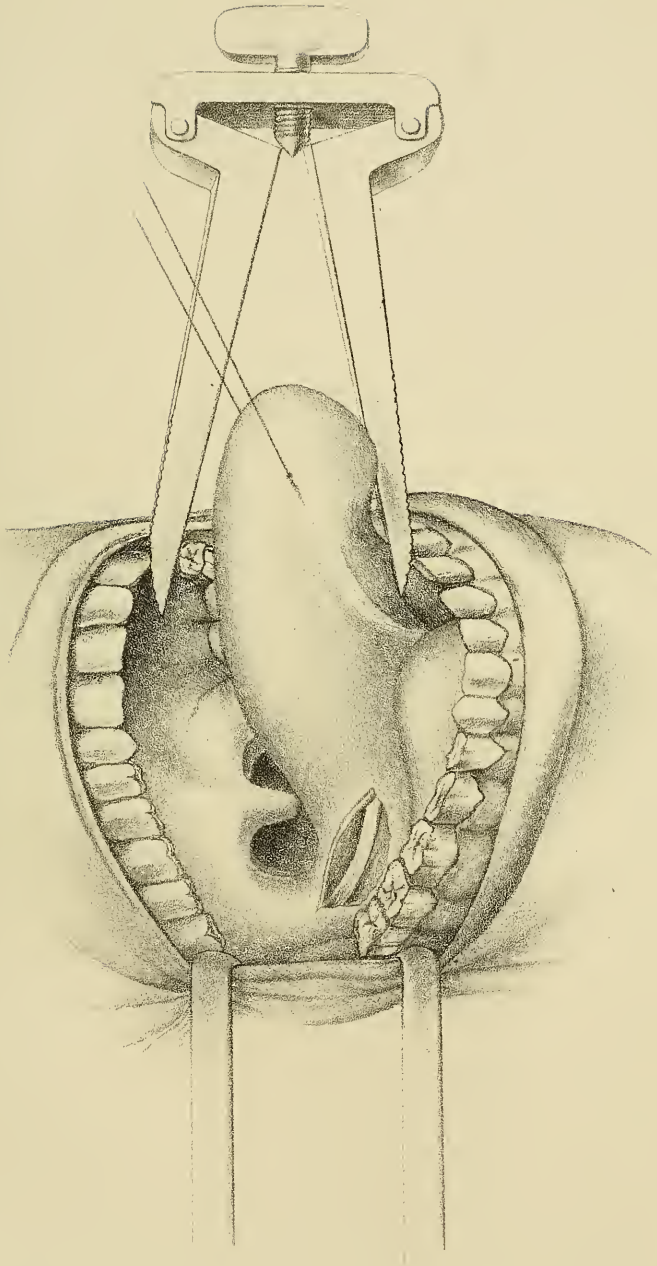

Artist. Anst. v. Th. Fischer, Cassel.

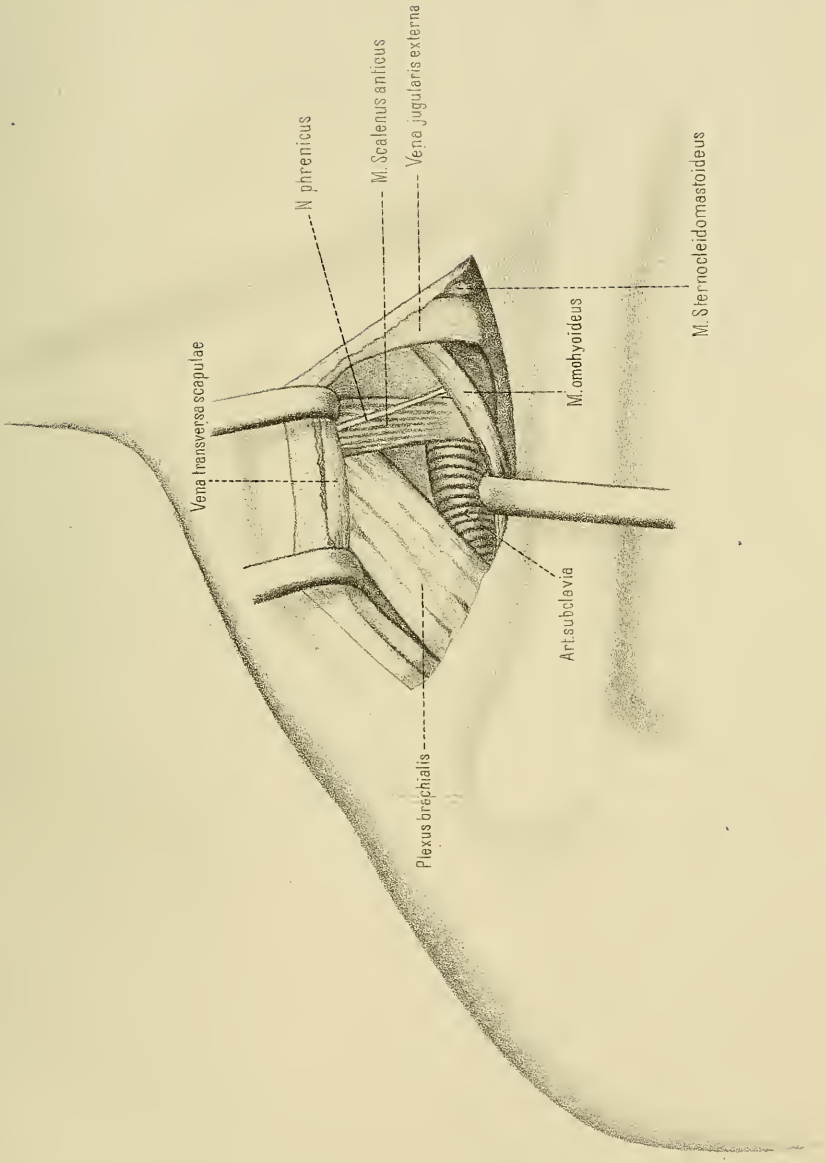

Artist. Anst. v. Th. Fischer. Cassel.

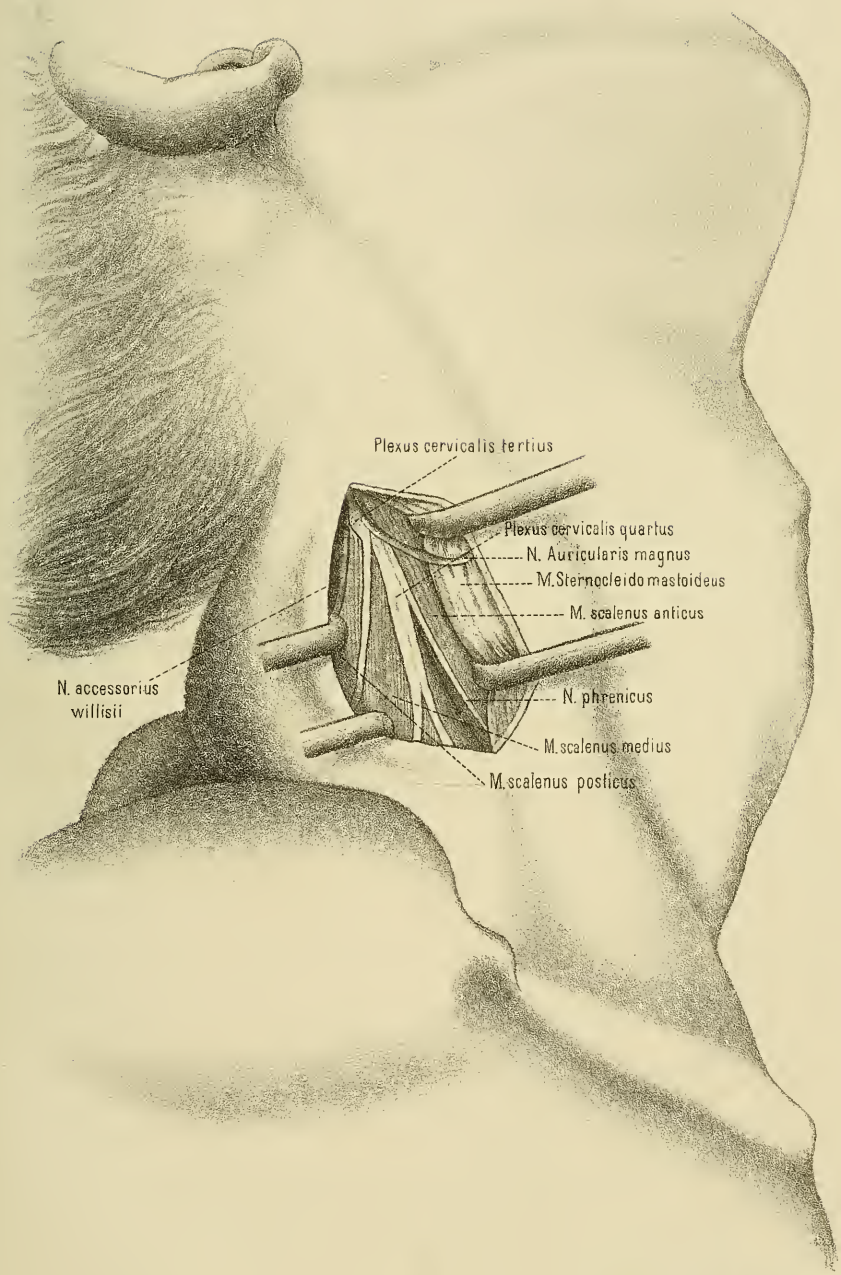

Artist Anst. v. Th. Fischer, Cassel.

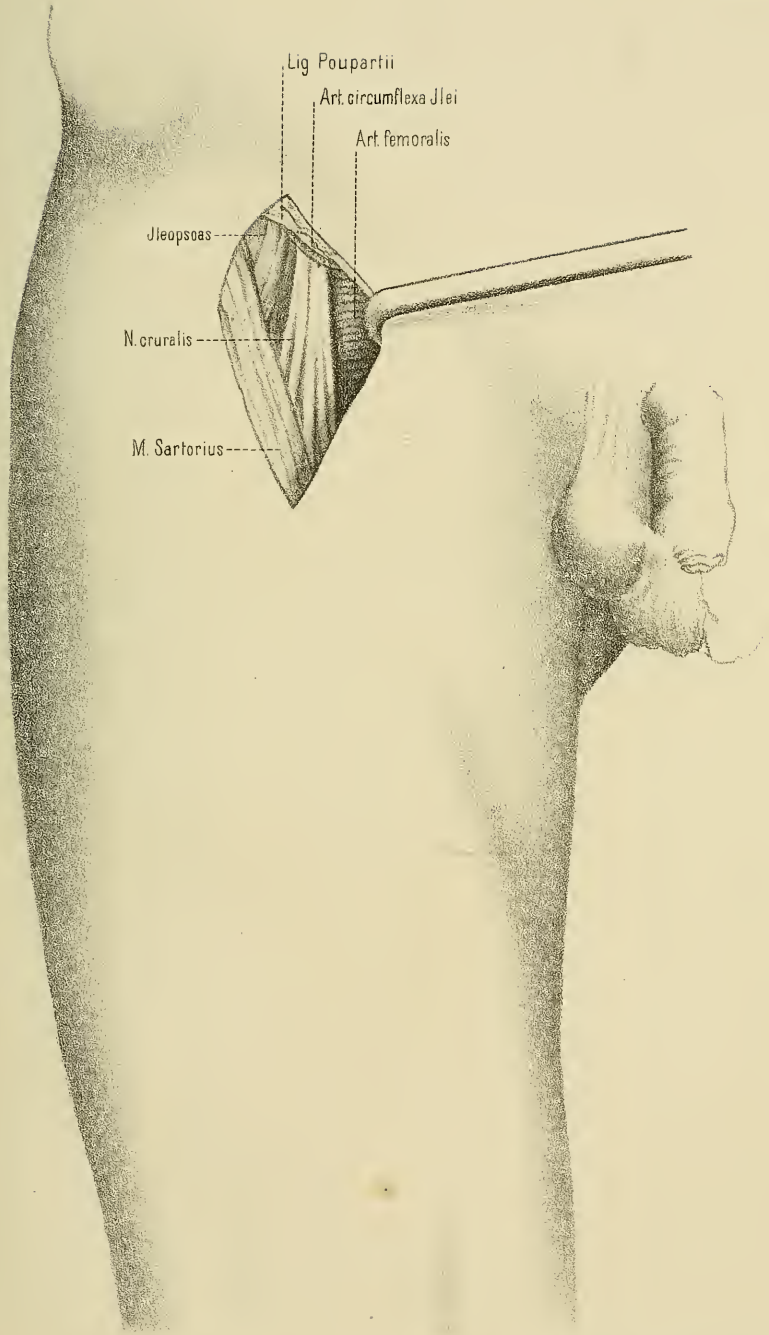

Artist. Anst. v. Th. Fischer, Cassel.

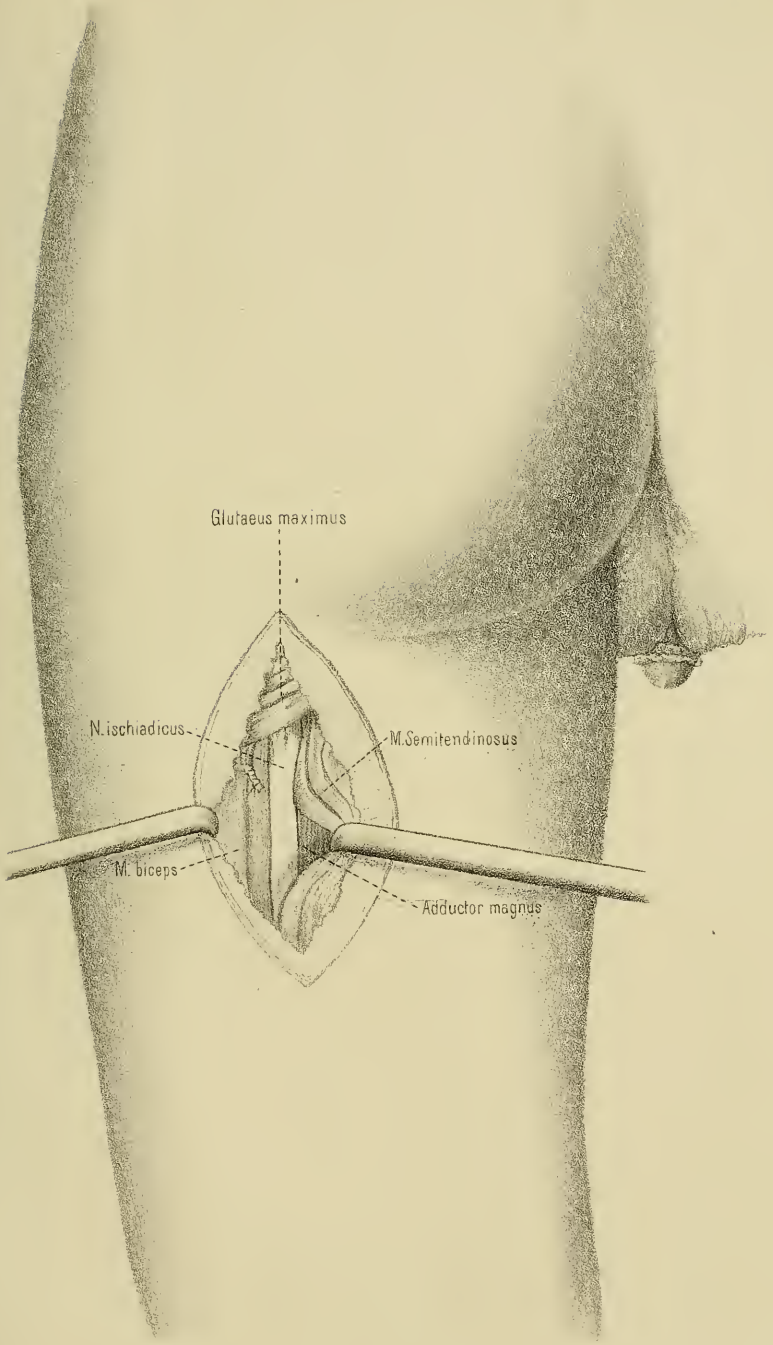

Artist. Anst v Th Fischer, Cassel.

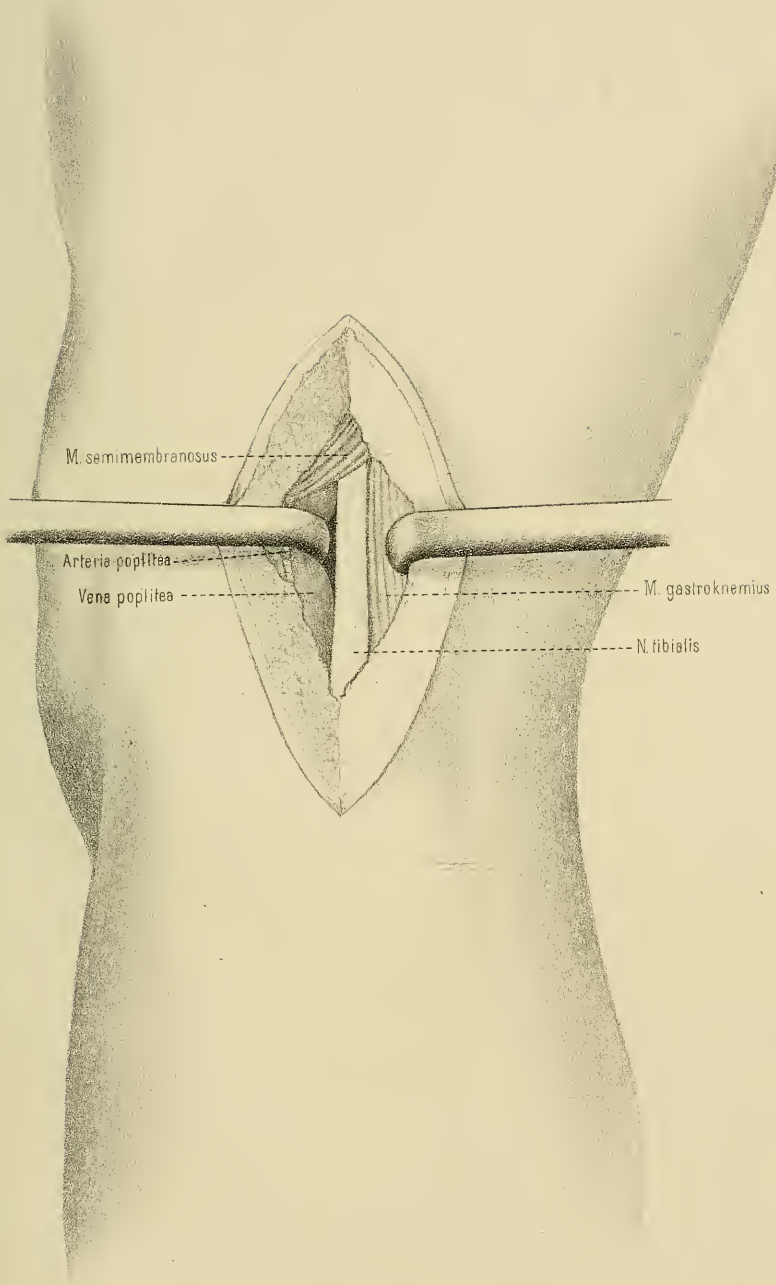

Artist. Anst. v. Th. Fischer, Cassel.